Er:YAGレーザーとFGF-2による低侵襲再生療法

重度骨欠損からインプラント周囲炎まで

[著] 原田 和彦　原田歯科クリニック

INTERACTION

はじめに

読者諸氏は、Er:YAG レーザーが日本発の医療機器であることをご存知でしょうか？Er:YAG レーザーは 1996 年に第 1 号機が登場し、現在では第 4 世代が臨床応用されています。

これまでメーカーからは他のレーザーとの違いや効果について種々の情報提供があり、また多くの研究者や臨床家からも論文や臨床報告がなされてきました。しかし残念ながらそれほど話題になることはなく、多くの臨床家の関心を引くまでには至っていない感がありました。Er:YAG レーザーの用途は多岐にわたるがために、「日常臨床のどんなシチュエーションで使用するともっとも効果が得られるのか」を具体的にイメージできなかったことが、その背景にあると思われます。筆者もまさにその一人でした。カタログや論文などで提示された適応症に対して活用してみるものの、従来の治療法との決定的な優位点、効果の差を実感するまでには至らなかったというのが、本当のところでした。

しかし、非外科的歯周治療に関しては、超音波スケーラーでは限界のある 4 mm 以上の歯周ポケットのある症例において、非常に高い効果が得られることを実感しました。それ以来、歯周組織再生療法やインプラント周囲炎にも Er:YAG レーザーを応用、検証したところ、従来の治療法よりも高い効果が得られることを確認しました。現在では、深い歯周ポケットのある症例やインプラント周囲炎に対する筆者の第一選択は「Er:YAG レーザーの照射」になりました。日常臨床における、Er:YAG レーザーがその真価を発揮する場面についに出会うことができたのです。

ただ、残念なことにこれら「優位性」についての情報は、多くの臨床家のみならず、すでに Er:YAG レーザーを導入しているユーザーにおいても、ほとんど伝わっていません。これほど歯周病罹患率が高く、またインプラント周囲炎の問題が話題になっているにもかかわらず、です。そこで筆者は、「一般開業医における Er:YAG レーザーの効果的な使い方」を紹介する目的で、本書を執筆しました。

掲載した症例は、どれも多くの歯科医院で日々来院される、「ちょっと難症例」「これ以上進行すると非常にやっかい」と直感的に察することができるものを集めました。本書に掲載した症例に似たシチュエーションの患者に対して、適切なプロトコールのもと Er:YAG レーザーを使用すれば、期待する効果が得られると考えています。また本書には、効果が得られなかった、いわゆる「失敗症例」も掲載しました。「なぜ効果が得られなかったのか」も考察しているので、適応症の判断に活用いただければと思います。

本書は、これから低侵襲な歯周治療、歯周組織再生療法を行いたいと考えている歯科医師はもちろん、「せっかく Er:YAG レーザーを導入したのだから、もっと積極的に活用したい」と願っていた歯科医師にとっても、必ず有益な情報になると確信しています。

これからの日本では、多くの歯を有する高齢者がますます増加していくことでしょう。これにより、「低侵襲な治療に対するニーズがより一層高まる」と筆者は考えています。このような日本ならではの歯科医療環境に対し、日本で生まれ育った Er:YAG レーザーが貢献できるということは、実に感慨深いものがあります。

本書を 1 つのきっかけとして、読者諸氏の日常臨床が大きく前進することを願っています。

2025 年 9 月吉日
原田 和彦

謝辞

本書は Er:YAG レーザーと FGF-2 を応用した低侵襲な再生療法を解説していますが、掲載した症例はどれも筆者の日常臨床をそのまま提示したものです。つまり、どの症例も多くの先人から頂戴したご指導があってこそなし得たものであり、感謝の念に堪えません。

まず、山﨑長郎先生に心より御礼申し上げます。30 年にわたって「歯科医師として何をすべきか」をご指導いただいたことは、筆者の歯科医師人生においてかけがえのない財産にほかなりません。

また筆者に歯周治療のベーシックからアドバンスまで詳しくご指導くださった茂野啓示先生にも御礼申し上げます。本書に掲載した症例の随所に、茂野先生より学んだノウハウが見て取れることと思います。

そして本書のメインテーマである Er:YAG レーザーの臨床応用について、青木 章先生と山本敦彦先生に御礼申し上げます。青木先生がまとめられた種々の論文から、本書の中核となるコンセプトや手法の多くを学ばせていただきました。山本先生には、Er:YAG レーザーを用いた骨再生のポイントをご教示いただきました。両先生からの学びが、筆者の Er:YAG レーザーを使用した歯周治療・再生療法の幹になっています。

最後に、筆者とともに多くの患者の治療・メインテナンスに日々尽力してくれているスタッフにも心から感謝申し上げます。

筆者使用機種の紹介

【使用機種】 Erwin AdvErL EVO
【導入時期】 2019 年 11 月

導入から約 6 年が経過し、すでに後継機種も登場していますが、本書に掲載された症例のすべてが本機によってなされたことを考えると、Er:YAG レーザーの潜在能力と、後継機種に対する期待も自ずと高まります。

Er:YAG レーザーに関する最新情報は
【モリタ レーザー】 で検索ください。

CONTENTS

はじめに …… 2

CHAPTER 1
Q&Aでわかる！Er:YAGレーザーとFGF-2による低侵襲再生療法のコンセプト …… 7

Q1 Er:YAGレーザーとFGF-2を併用する低侵襲再生療法のコンセプトを教えてください …… 8
Q2 従来の歯周治療や歯周外科とどのような違いがあるのでしょうか？ …… 10
Q3 数あるレーザーのなかで、なぜEr:YAGレーザーを用いるのでしょうか？ …… 12
Q4 エムドゲイン®ではなくなぜリグロス®を用いるのでしょうか？ …… 14
Q5 Er:YAGレーザー＋リグロス®による歯周組織再生療法の適応症を教えてください …… 16
Q6 骨補填材は使用しなくてもよいのでしょうか？ …… 18
Q7 歯周組織が再生しにくい症例はありますか？ …… 20
Q8 インプラント周囲炎の治療にも応用できますか？ …… 22
Q9 臨床応用において注意すべきことはありますか？ …… 24

CHAPTER 2
Er:YAGレーザーとFGF-2を用いた低侵襲再生療法の臨床術式 …… 25

1 Er:YAGレーザーの設定 …… 26
A 使用するチップ …… 26
B 出力設定 …… 27
2 Er:YAGレーザーの照射のしかた …… 28
A Er:YAGレーザーの照射法の基本 …… 28
B インプラント体への照射法 …… 29
C Er:YAGレーザーの照射時間 …… 29
3 非外科処置のステップ …… 30
4 外科処置のステップ …… 34

CHAPTER 3
【CASE PRESENTATION】非外科処置による天然歯への応用 …… 39

CASE 1 【前歯部】重度垂直性骨吸収に対する非外科処置 …… 40
CASE 2 【大臼歯部】頬側３壁性骨欠損に対する非外科処置 …… 42
CASE 3 【大臼歯部】近遠心の垂直性骨吸収に対する非外科処置 …… 44
CASE 4 【大臼歯部】遠心隅角部の骨欠損に対する非外科処置 …… 46
CASE 5 【小臼歯部】根尖まで及ぶ骨吸収に対する非外科処置 …… 48
CASE 6 【大臼歯部】既根管治療歯における骨吸収に対する非外科処置 …… 50
まとめ …… 52

CHAPTER 4
【CASE PRESENTATION】外科処置による天然歯への応用 …… 53

CASE 1 【大臼歯部】３壁性骨欠損に対する外科処置 …… 54
CASE 2 【大臼歯部】咬合の関与が疑われる垂直性骨吸収に対する外科処置① …… 56
CASE 3 【大臼歯部】咬合の関与が疑われる垂直性骨吸収に対する外科処置② …… 58
CASE 4 【前歯部】審美性が要求される上顎前歯に対する外科処置 …… 60
CASE 5 【大臼歯部】複雑な骨欠損に対する外科処置 …… 62
CASE 6 【小臼歯部～大臼歯部】複数歯にわたる骨欠損に対する外科処置 …… 64
CASE 7 【犬歯部】垂直性骨吸収に対して骨補填材を併用した外科処置 …… 66
CASE 8 【小臼歯部】大きな骨欠損に対して骨補填材を併用した外科処置 …… 68
CASE 9 【大臼歯部】複雑な骨欠損に対して骨補填材を併用した外科処置 …… 70
CASE 10 【大臼歯部】根尖まで到達した骨欠損に対して骨補填材を併用した外科処置 …… 72
CASE 11 【前歯部】根尖付近の骨欠損に対して骨補填材を併用した外科処置 …… 74
まとめ …… 76

CONTENTS

CHAPTER 5

【CASE PRESENTATION】根分岐部病変への応用 …… 77

CASE 1 【Ⅱ度】下顎第二大臼歯根分岐部病変に対する処置 …… 78

CASE 2 【Ⅱ度】下顎第一大臼歯根分岐部病変に対する処置【失敗症例】 …… 80

CASE 3 【Ⅱ度】下顎第二大臼歯根分岐部病変に対する処置【失敗症例】 …… 82

まとめ …… 84

CHAPTER 6

【CASE PRESENTATION】インプラント周囲炎への応用 …… 85

CASE 1 【非外科処置】インプラント体の周囲骨に3mmの骨吸収が見られる症例に対する非外科処置 86

CASE 2 【非外科処置】オッセオインテグレーションの喪失が疑われる症例に対する非外科処置 …… 88

CASE 3 【非外科処置】インプラント体周囲に８mmのポケットを認める症例に対する非外科処置 …… 90

CASE 4 【外科処置】大臼歯部のインプラント周囲炎に対する外科処置① …… 92

CASE 5 【外科処置】大臼歯部のインプラント周囲炎に対する外科処置②【失敗症例】 …… 96

まとめ …… 98

One Point Advice

骨補填材を使用するならばサイトランスグラニュールを！ …… 19

再オッセオインテグレーションしているかどうかは不明 …… 23

歯周基本治療では歯肉をタイトに引き締めない …… 24

効果の割合はEr:YAGレーザー：リグロス®＝８：２ …… 30

歯間乳頭に対する処置が不適当だと大きく歯肉が退縮する …… 37

血餅を凝固させてメンブレンの代用とするEr-LBRT …… 67

参考文献一覧 …… 99

著者紹介 …… 100

CHAPTER 1

Q&Aでわかる！
Er:YAG レーザーと FGF-2 による
低侵襲再生療法のコンセプト

Question 1

Er:YAGレーザーとFGF-2を併用する低侵襲再生療法のコンセプトを教えてください

A

青木 章先生が考案したEr-LCPTのコンセプトを軸としてさらにリグロス®を併用することで歯周組織の再生を図るというものです

本書で解説するEr:YAGレーザーとFGF-2による低侵襲再生療法は、東京科学大学歯周病学分野教授の**青木 章先生が考案・実践されている包括的歯周ポケット治療法のEr-LCPT（Er:YAG Laser-assisted Comprehensive Periodontal Pocket Therapy）のコンセプトを軸として**、Er:YAGレーザーによるデブライドメント後に**さらに塩基性線維芽細胞増殖因子であるFGF-2（Basic Fibroblast Growth Factor）を応用する**ことで歯周組織の再生を図るというものです。

青木先生が考案・実践されているEr-LCPTは、歯肉弁を開くことなく、Er:YAGレーザーのチップを歯周ポケット内に挿入し照射する治療法で（**図1-1**）[1]、

- 歯周ポケット内のデブライドメント、殺菌・無毒化
- 上皮および肉芽組織の除去
- 低出力エネルギーによる細胞レベルでの組織の活性化

といった効果により歯周組織の治癒・再生の促進が期待されています[2]。

歯肉弁を開くことなく行えるため経験値による差が生じにくく、また術後の疼痛や腫脹が少ないため、術者・患者双方にとってきわめてMI（Minimally Invasive）な歯周組織再生療法であると考えています。実際、Er-LCPTを臨床導入して以来、筆者は歯肉弁を開く外科処置の症例数は激減しました。

本書で解説する方法は、非外科処置による歯周組織再生療法としてこのEr-LCPT後にFGF-2を有効成分としているリグロス®を応用することで、重度な骨欠損を呈する症例に対する歯周組織再生の成功率を高めることを狙っています（**図1-2**）。また、最小の範囲でフラップを開き、直視にて術野を確認しながらEr:YAGレーザーをくまなく照射しリグロス®を応用する方法も解説しています。

To Our Readers

本書ではEr:YAGレーザーとFGF-2を併用した処置について、特別な場合を除き、**「Er:YAGレーザー＋リグロス®」**や**「Er-LCPT＋リグロス®」**といった表記で表現します。

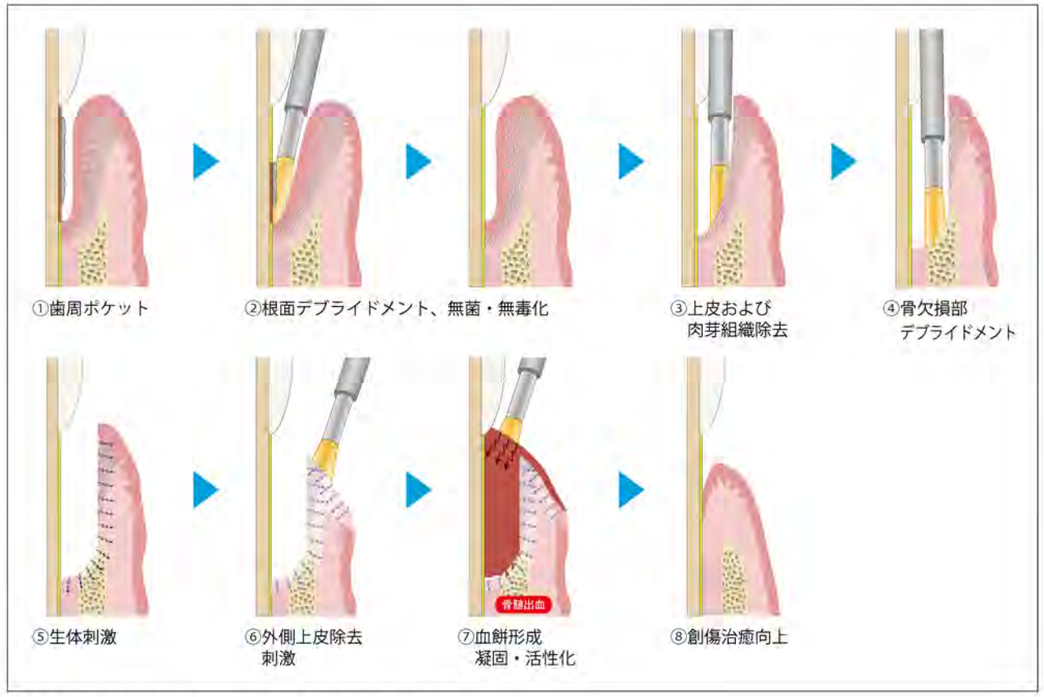

図1-1 ■Er-LCPTの術式（参考文献1を参考に作図）。

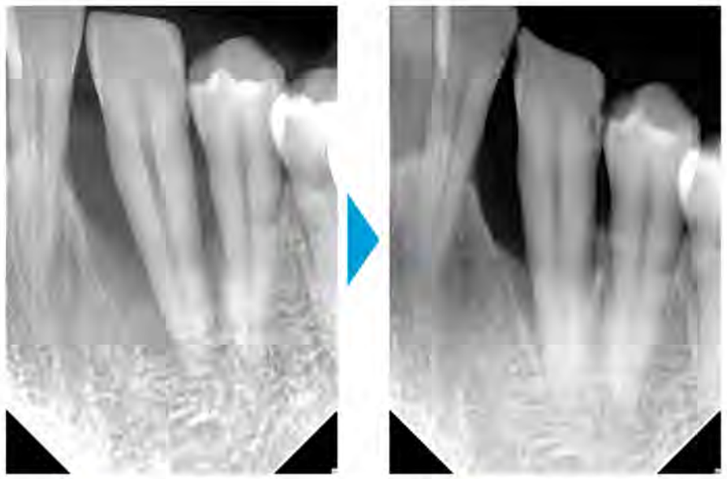

図1-2a ■術前のデンタルエックス線写真。垂直性骨吸収を認める。

図1-2b ■Er-LCPT＋リグロス®後1年のデンタルエックス線写真。近心・遠心ともに骨が再生している。

図1-2 ■本書で解説するEr-LCPT＋リグロス®による歯周組織再生療法の例。

☞本症例の詳細は40ページを参照

Q2 従来の歯周治療や歯周外科とどのような違いがあるのでしょうか？

A

Dr. YAGI レーザーとリグロス®を使用した歯周組織再生療法は、日本の歯科治療や歯周外科よりも優秀であると考えています

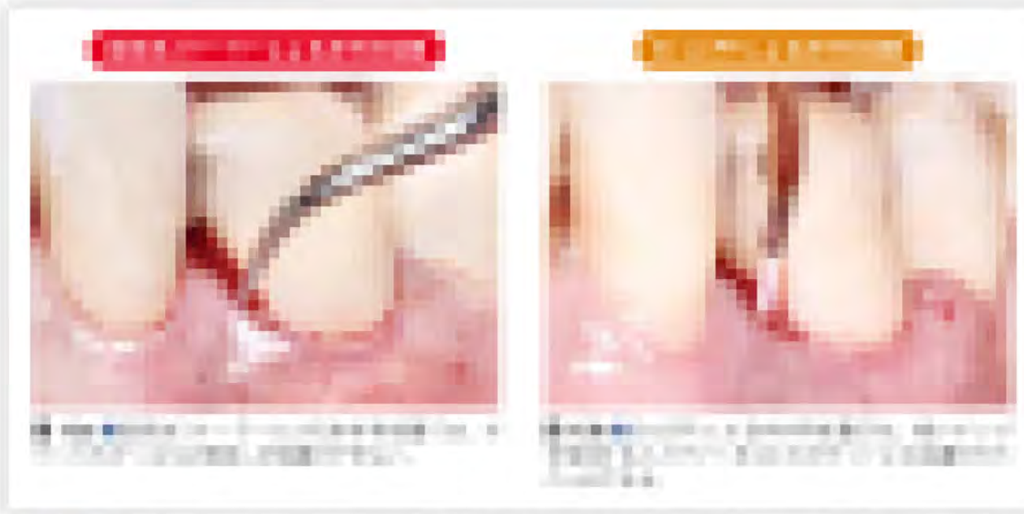

Q3 数あるレーザーのなかで、なぜEr:YAGレーザーを用いるのでしょうか？

A Er:YAGレーザーは[illegible]唯一のレーザーだからです

[illegible]

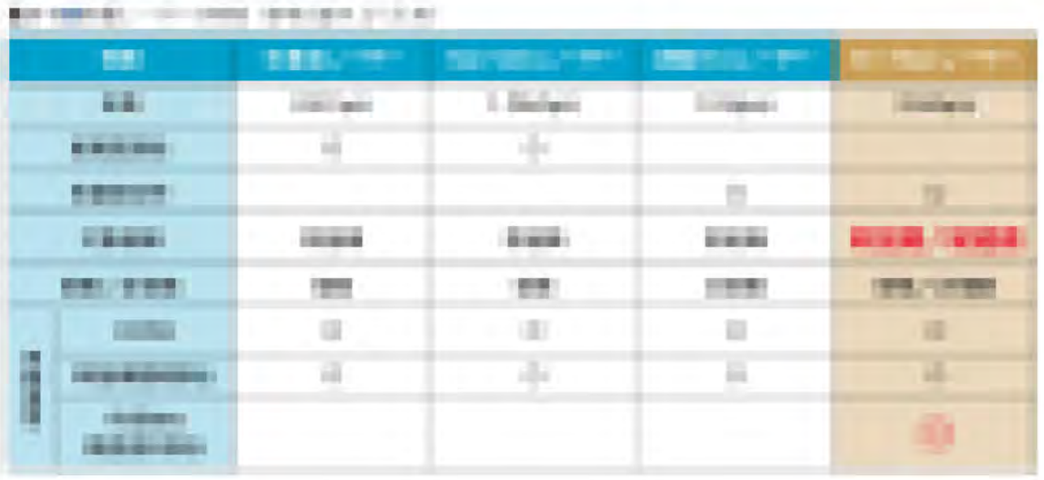

Question 4 エムドゲイン®ではなくなぜリグロス®を用いるのでしょうか？

A リグロス®のような[illegible]で、ひつ蓋だけでなく歯冠の周辺も再建できるからです

[illegible]

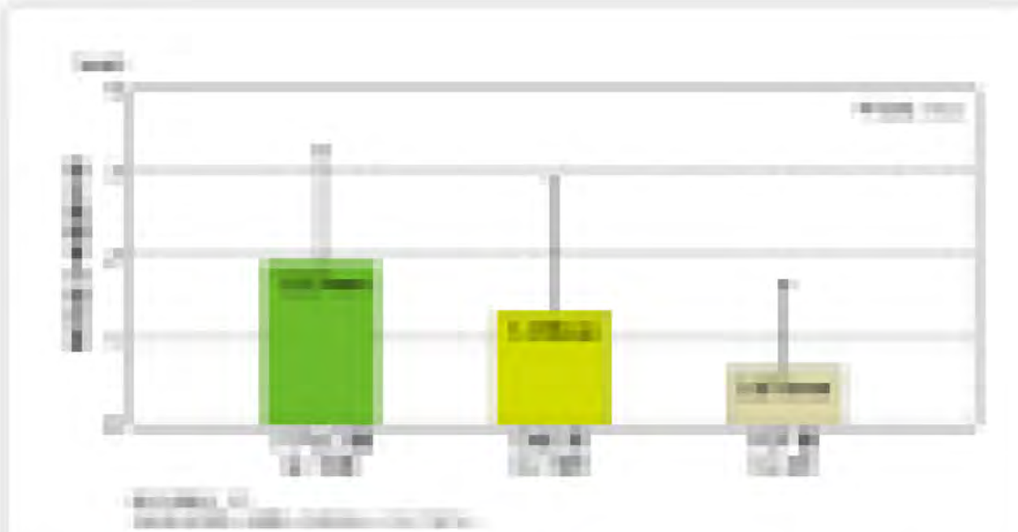

[illegible]

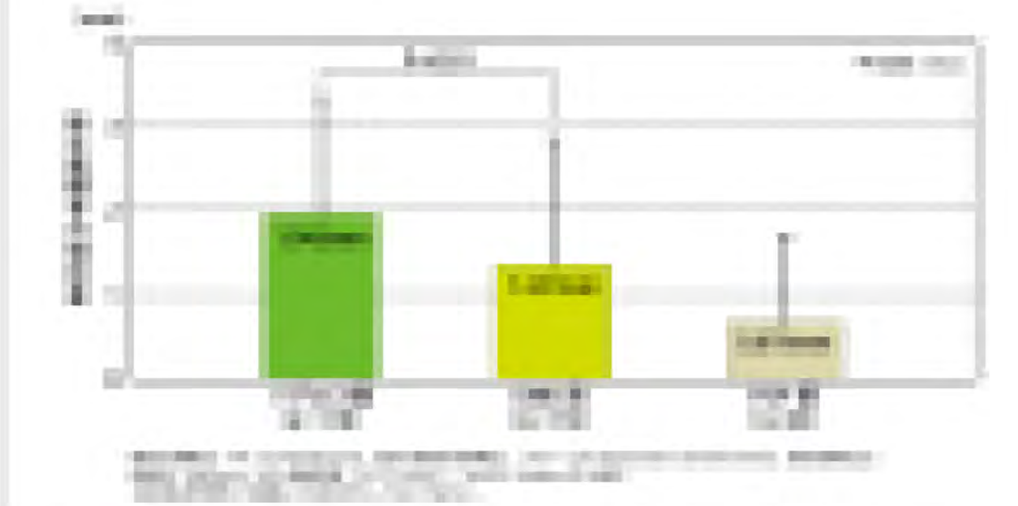

[illegible]

Q5 Er:YAGレーザー＋リグロス®による歯周組織再生療法の適応症を教えてください

A ポケット6mm～8mmで エックス線写真上で骨吸収が垂直的に進んでいる部位に対して 歯周組織の再生が期待できます



Question 6 骨補填材は使用しなくてもよいのでしょうか？

A 大きな骨欠損の！〜骨移植の場合の部分的な骨でスペースメイキングとして使用することはあるかもしれませんが必ずしも必要ではありません。

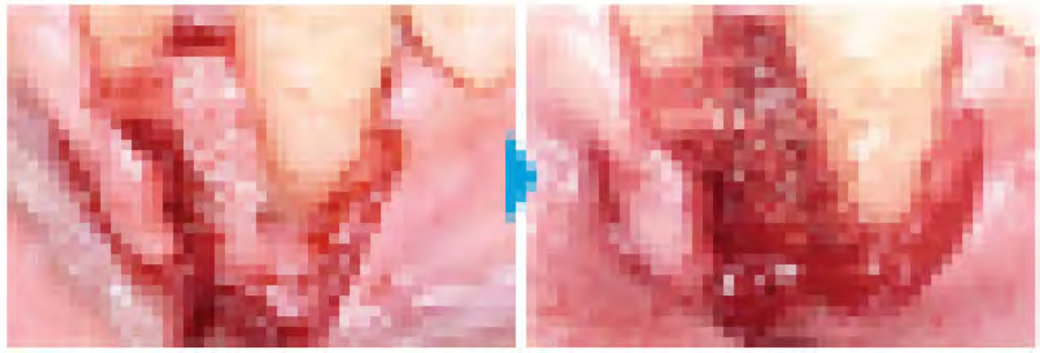

One Point Advice

骨補填材を使用するためのポイントやコツ・テクニック！



Question 7

歯周組織が再生しにくい症例はありますか？

A

・固定しても咬合圧によって動揺する歯
・根面と骨組織との接触が大きい歯
・根分岐部病変を含む症例
は治癒が遅いと考えましょう

Question 8 インプラント周囲炎の治療にも応用できますか？

A 理論上のことなど、インプラント表面のラフリーフェス構造を破壊しずにデコンタミネーションが可能であり、ポケットの減少、骨再生の進行が期待が可能と考えています



One Point Advice

[illegible]

Q9 臨床応用において注意すべきことはありますか？

A 実習学生に臨床経験を与えるため、実習先病院を基幹として医療現場に関与させるなども検討しましょう

Point Advice

臨床実習では患者さまとの関係性に配慮を

- 患者さまの安全
- 患者さまのプライバシー

CHAPTER 2

Er:YAG レーザーと FGF-2 を用いた低侵襲再生療法の臨床術式

1 Er:YAGレーザーの設定

A 使用するチップ

チップの種類は用途により数多くありますが、筆者は歯周病ならびにインプラント周囲炎の治療において

- PSM600T
- PS600T
- PS600TS
- C400F

を主に使用しています。

このうち、筆者は 90% 以上の症例で PSM600T を使用しています。その理由として、先端がメタルでできていることから、歯肉溝内部で先端を的確に病巣部に届けることが可能だからです。一方 PS600T は先端が細く歯肉を傷つけないというメリットがあります。ケースバイケースで 4 つのチップを準備しておくとよいでしょう。

なお、チップは消耗品であるため、常に新しいチップを用意しておきましょう。

図 2-1 ■筆者が主に使用しているレーザーチップ 2 種とプローブ（参考）。チップの先端はプローブの太さよりやや太い程度なので、プローブの挿入できる部位であればほとんど挿入することができる。ただし先端が石英でできているチップ（PS600T など）は石英が軟らかいため、慎重な挿入が求められる。

B 出力設定

- 天然歯および歯周組織の場合：20PPS, 50mJ/pulse
- インプラント体のデブライドメントの場合：注水下にて 20PPS, 40mJ/pulse

PPS ：1 秒間に照射された数（Pulse Per Second の略）
mJ ：出力（ミリジュールというエネルギーの単位）

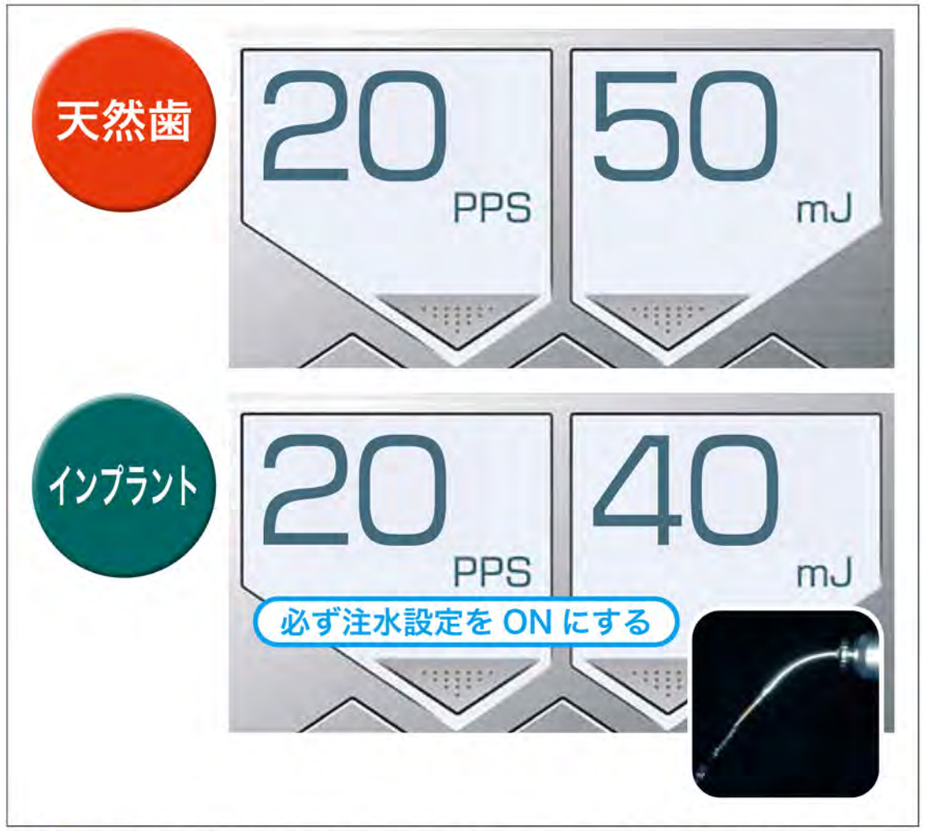

図 2-2 ■天然歯とインプラント体へのデブライドメント時のレーザーの出力設定（写真は操作パネルイメージ）。インプラント体に対して使用する際は必ず注水する。

2 Er:YAGレーザーの使用法・しかた

1 Er:YAGレーザーの開発とその歴史

2 インプラントへの適応

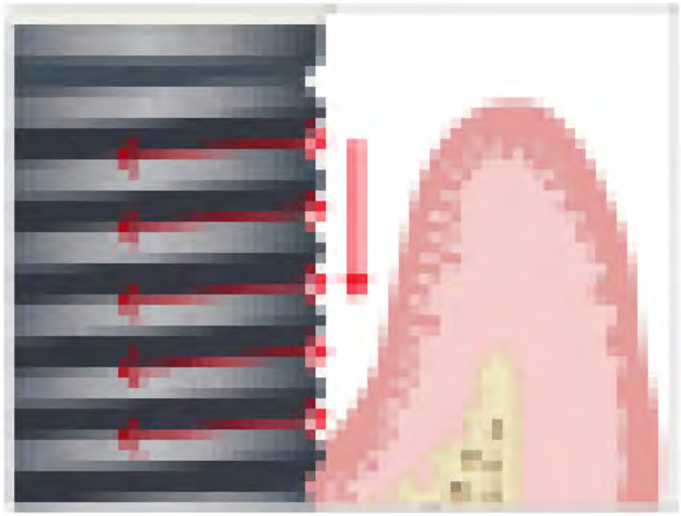

3 Er:YAGレーザーの治療効果

3 非外科処置のステップ

STEP 1 歯周組織のチェック、測定

[illegible]

[illegible]

[illegible]

[illegible]

[illegible]

One Point Advice

歯周ポケット測定のポイント：ポケット深度・歯肉縁

[illegible]

処置1 咬合調整

[illegible]

処置2 歯周基本治療

[illegible]

処置3 歯髄

[illegible]

処置4 歯肉縁上スケーラーによる歯肉縁下3mmのルートーリング

[illegible]

処置5 ELAPTによるテンポラリセメントと再装着

[illegible]

[illegible]

処置6 ポケット内容物除去時歯肉の縫合術、ラテリジェント®使用

[illegible]

処置7 メインテナンス

[illegible]

4 外科処置のステップ

[illegible]

- [illegible]
- [illegible]

[illegible]

- [illegible]
- [illegible]
- [illegible]
- [illegible]
- [illegible]
- [illegible]
- [illegible]
- [illegible]
- [illegible]
- [illegible]
- [illegible]

[illegible]

[illegible] 切開・剥離

[illegible]

[illegible]

[illegible]

STEP 3 Er:YAG レーザーによるデブライドメント

Oral Pediatrics Advice

外科知識

[illegible] 3 [illegible] 術後

[illegible]

[illegible]

[illegible] 硬膜損傷 [illegible]

[illegible]

[illegible] 縫合

[illegible]

[illegible] ドレインチューブ

[illegible]

CHAPTER 3

【CASE PRESENTATION】
非外科処置による天然歯への応用

CASE 1 前歯部 重度垂直性骨吸収に対する非外科処置

使用チップ　：PS600T
レーザーの設定：20PPS，50mJ/pulse
照射時間　：約 30 分

症例の概要

患者は 37 歳男性。全顎的に軽度の歯周病に罹患しているが、12mm の深いポケットと、デンタルエックス線写真にて下顎左側犬歯のみに垂直性骨吸収を認めた。近心歯肉には炎症と排膿が見られ、サイナストラクトも認めた。動揺度は 3 度で咬合性外傷が疑われるため、スーパーボンドによる固定と咬合調整を行った。

CASE 1 は抜歯後、インプラントによる補綴の予定であったが、このまま抜歯してしまうと大きな骨欠損ができてしまうため、歯周組織、特に骨の再生を目的として Er-LCPT ＋リグロス®による治療を行うこととした。

CASE 1-1a、b ■初診時。近心のポケットは 12mm であった。プローブの挿入時に抵抗を感じるほどポケットは引き締まっていた。

CASE 1-2 ■麻酔後、超音波スケーラーにて歯肉縁下 3 mm のスケーリングを行った。少し歯肉を開くようにすると、その後のレーザーチップの挿入が容易になる。歯肉を傷つける可能性が高いので、この時はキュレットを使わないほうがよい。

CASE 1-3 ■ Er-LCPT の実施。この症例はポケットが 12mm と深く、しかも深部はプローブでも到達するのに抵抗があったため、先端が細くて長く、石英ガラスでできている PS600T を使用した。レーザーチップの挿入はポケットの浅い部位から始め、徐々に深い部位へと進行させる。チップの動かし方は 1 ～ 2 mm の円を描くようにすると、歯石などの取り残しがなくなる。

CASE 1-4 ■ CASE 1 は骨欠損が大きかったため Er-LCPT 後にリグロス®を使用した。本来リグロス®は外科処置時に歯根面上の血液などを除いて塗布するものであるが、骨再生のために補助的に使用した。非外科処置でリグロス®を使用する際は、レーザーチップを使って歯肉と歯根面、骨との付着を剝離し、骨欠損部位にある肉芽を除去してリグロス®の入るスペースを作っておくとよい（ただし、肉芽の除去はキュレットなどを使用したほうが効率はよい）。リグロス®は、歯肉の外側を押してポケット内から血液を絞り出してから注入する。

CASE 1-5 ■術後 1 年。近心のポケットは 12mm から 8 mm に改善した。歯肉は健康な状態であり、退縮はあまり見られなかった。メインテナンスにおいては、定期的なスーパーボンドによる固定と、咬合のチェックが必要である。

CASE 1-6a、b ■術後 1 年のデンタルエックス線写真と CT 画像。近心・遠心ともに骨の再生が確認できた。特に近心骨には白線が見られた。CT 画像により犬歯の中央から遠心はほぼ正常な骨に再生していることがわかった。

本症例のポイント

CASE 1 のような重度の歯周病罹患歯は、外科治療を行うと歯自体が抜けてしまうおそれがあるため、最初に Er-LCPT を行うことがベストな選択である。前歯部であり審美性を考慮しなければならないが、その点においても理にかなっている。

CASE 2

埋伏3番性骨欠損に対する再外科処置

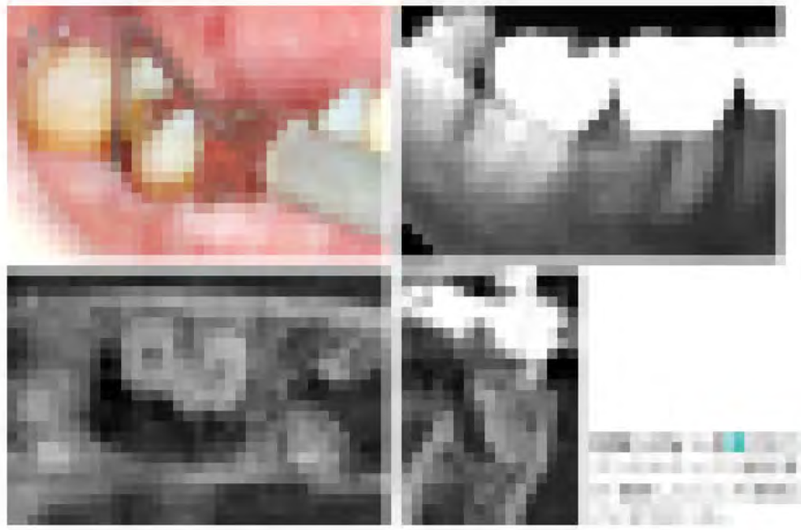

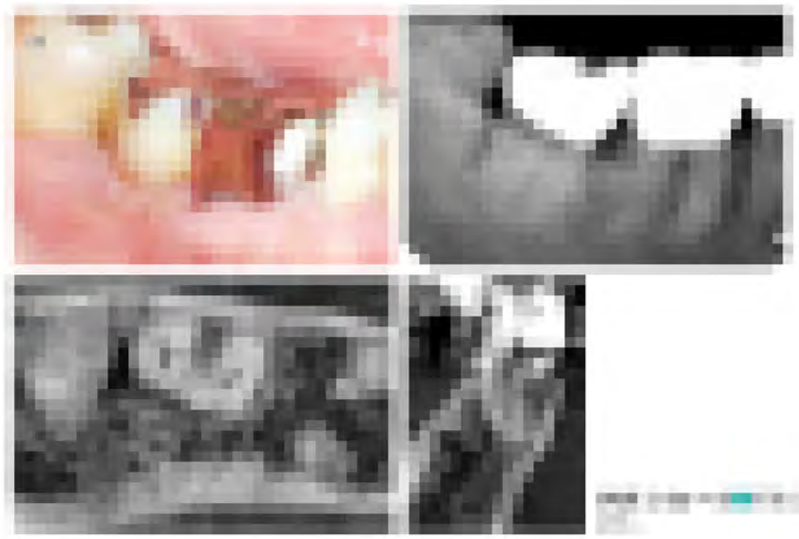

CASE 7

歯茎の審美性回復に対する矯正治療

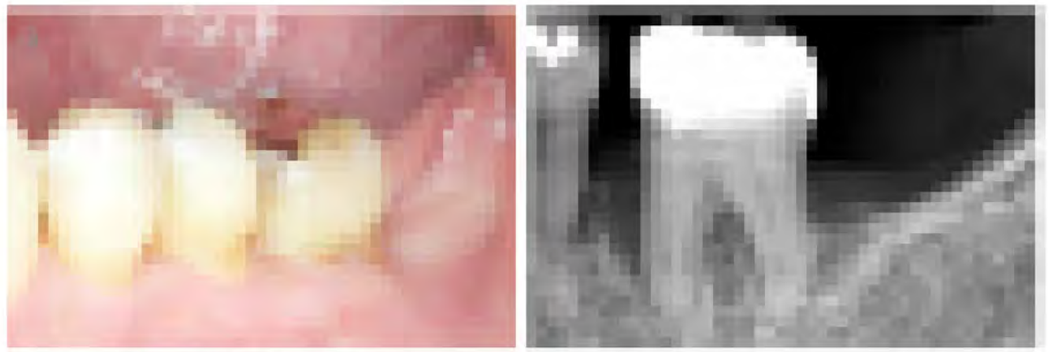

CASE 1

遠心傾斜歯の骨欠損に対する再外科治療

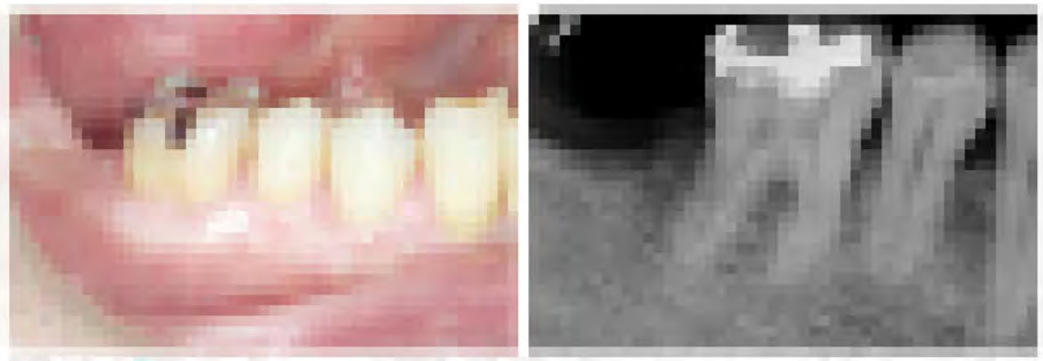

CASE 5

咬合挙上及び骨吸収に対する摂食機能療法

[illegible]

[illegible]



[illegible]



[illegible]

[illegible]



[illegible]

[illegible]



[illegible]

[illegible]

CASE 6

隣接管理歯に対する再生治療に対する骨外科処置





[illegible]

まとめ

[illegible]

[illegible]

[illegible]

CHAPTER 4

【CASE PRESENTATION】
外科処置による天然歯への応用

CASE 1

大臼歯部

3壁性骨欠損に対する外科処置

使用チップ　：PS600TS
レーザーの設定：20PPS，50mJ/pulse
照射時間　：約 25 分

症例の概要

患者は 38 歳女性。下顎左側小臼歯部遠心のポケットは 9 mm、大臼歯部近心は 8 mm であり、このような骨欠損ができてしまった主因は食片圧入だと思われる。ポケットが深く歯間部であるため、レーザーチップが深部まで到達しにくいと判断し、外科処置の適応と判断した。

CASE 1-1a、b ■術前。下顎左側小臼歯部遠心のポケットは 9 mm、大臼歯部近心は 8 mm。両歯ともに動揺はなかったため固定はせず、咬合調整のみとした。

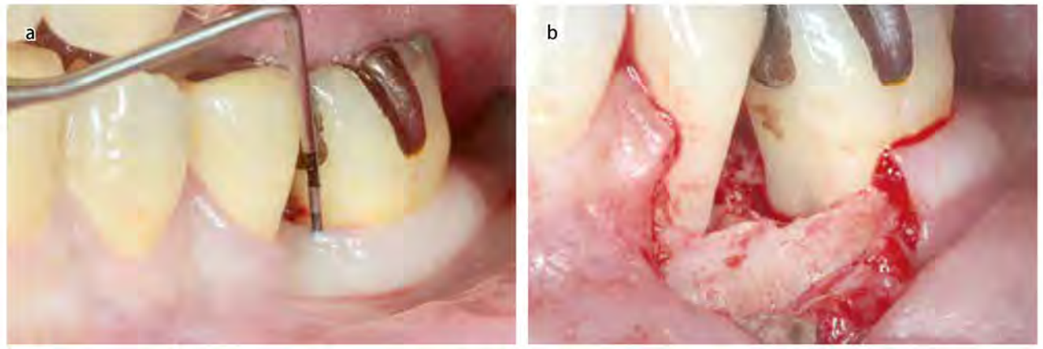

CASE 1-2a、b ■外科処置直前にプロービングにて骨欠損部の確認をした上で歯肉の切開、剥離を行う。切開は小臼歯近心部と大臼歯中央部に縦切開を入れ、最小限の範囲で頬側の歯肉を剥離した（舌側の歯肉は剥離していない）。肉芽は Er:YAG レーザーにて除去するが、キュレットや鋭匙、アドソンブラウンを併用した方が時間短縮になる場合があるので、術前に用意しておいた方がよい。肉芽除去後、骨の形態を見ると両側ともに 3 壁性骨欠損であることが確認できた。

CASE 1-3 ■歯根面のデブライドメントは、歯根面にスメア層を残さない Er:YAG レーザーの照射のみとした。

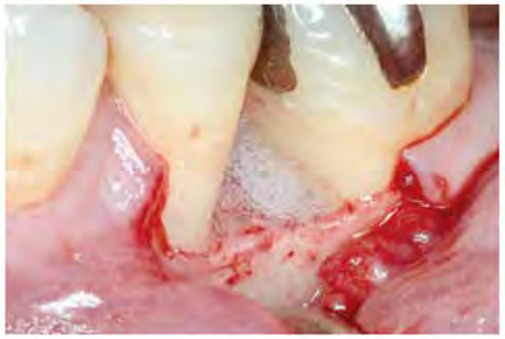

CASE 1-4 ■リグロス®を塗布した。リグロス®は歯根面上に血液などが付着していない状態での塗布を心がける。

CASE 1-5a、b ■術後 1 年。デンタルエックス線写真上で骨の再生を認め、ポケットも歯間部は 4 mm であるが安定している。口腔内写真をよく観察してみると、歯間乳頭も少し再生していることがわかる。これは、リグロス®には軟組織を再生させる効果もあることを実証している。

本症例のポイント

リグロス®使用時の注意点として、リグロス®の液が他の部位に流れないようにすることがあげられる。特に液が付着歯肉を超えて歯槽粘膜下に達するとトラブルが発生するとの報告が出ているので注意したい。

CASE 2

咬合の障害が疑われる重度歯周炎患者に対する外科治療①

[illegible]

[illegible]

[illegible]



[illegible]

[illegible]

[illegible]



[illegible]

[illegible]

CASE 1

咬合の問題が疑われる
重度慢性歯周炎に対する外科治療②



CASE 1

審美性が要求される上顎前歯に対する外科処置

CASE 5

根尖性骨欠損に対する外科処置

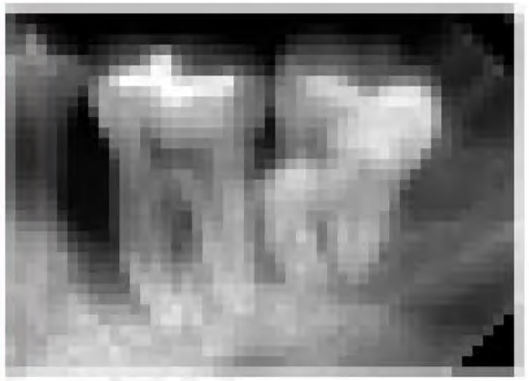



CASE 6

複数歯にわたる骨欠損に対する外科処置

[illegible]

[illegible]

[illegible]

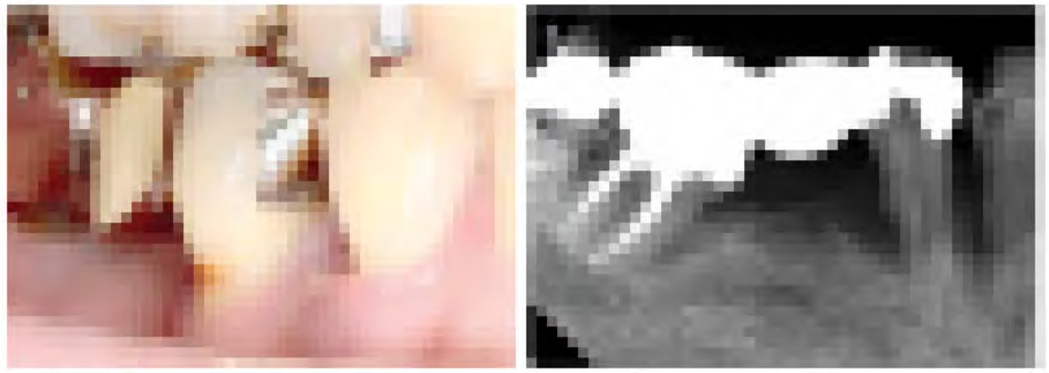

[illegible]

[illegible]

[illegible]

CASE 7

審美性骨造成に対して骨補塡材を併用した外科処置

One Point Advice

審美性補綴に対して チェアサイドで対応する

CASE

大量な骨欠損に対して骨補填材を併用した外科処置

CASE

複雑な骨欠損に対して骨補填材を併用した外科処置

[illegible]

[illegible]

[illegible]

[illegible]

[illegible]

[illegible]



[illegible]

[illegible]

CASE 10

根尖まで到達した骨欠損に対して骨補填材を併用した外科処置



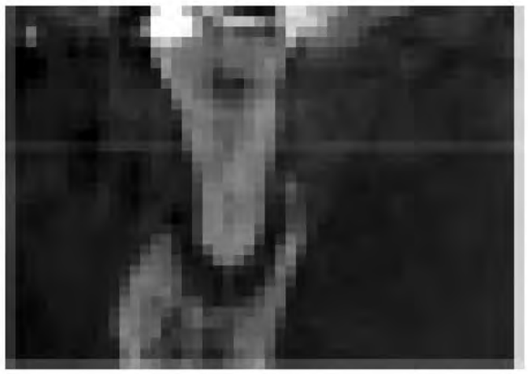

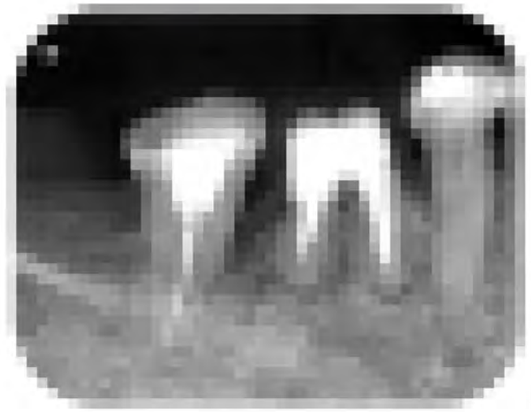

CASE 1

根尖性歯周炎に対して骨補填材を併用した外科処置





[illegible]

まとめ

[illegible]

CHAPTER 5

[CASE PRESENTATION]
臨床検査値への応用

CASE 1

下顎第二大臼歯根分岐部病変に対する治療

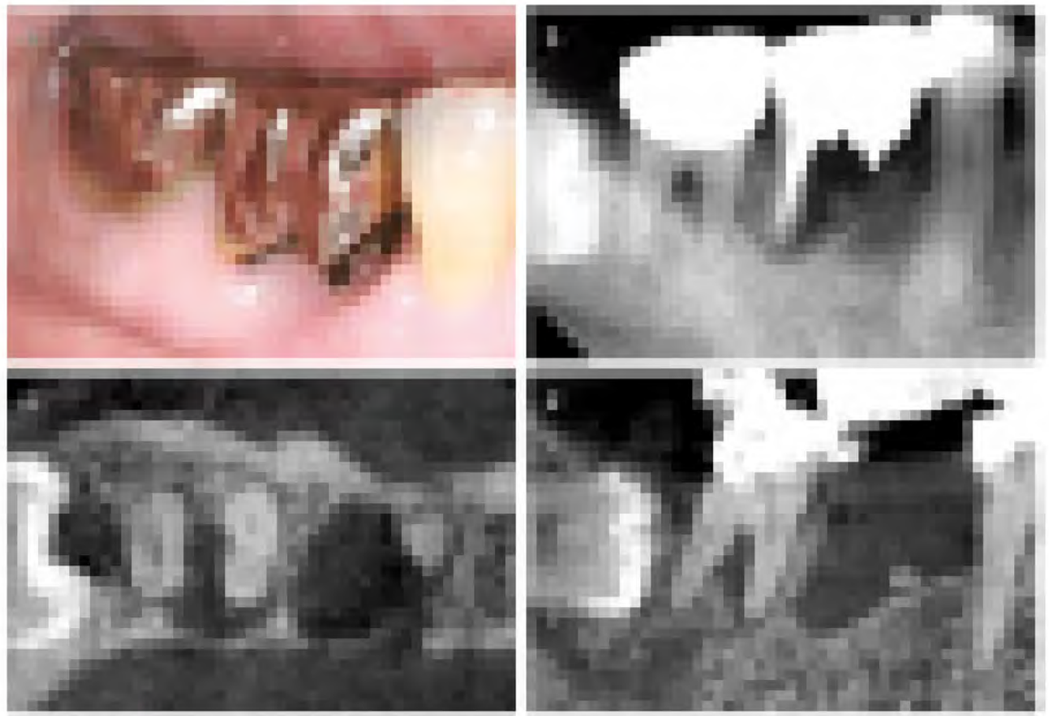

CASE 2

1歯 下顎第一大臼歯根分岐部病変に対する治療【失敗症例】

[illegible]

[illegible]

[illegible]

[illegible]







[illegible]

[illegible]

[illegible]

CASE 1

下顎第二大臼歯根分岐部病変に対する処置【失敗症例】

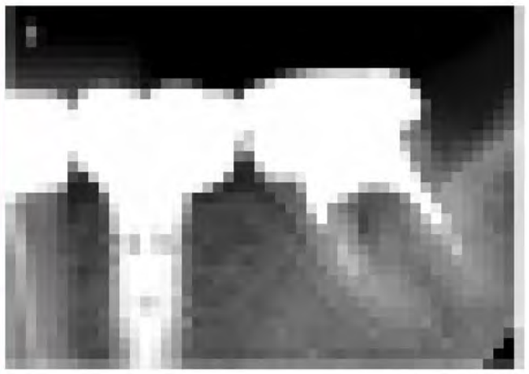

[redacted]

まとめ

[redacted]

[redacted]

[redacted]

CHAPTER 6

【CASE PRESENTATION】
インプラント周囲炎への応用

CASE 1 インプラント体の周囲骨に3mmの骨吸収が見られる症例に対する非外科処置

非外科処置

使用チップ　：PSM600T
レーザーの設定：20PPS，40mJ/pulse＋注水
照射時間　：約15分

症例の概要

患者は68歳女性。デンタルエックス線写真より下顎右側第二小臼歯部に埋入したインプラント体の周囲に約3mmの骨吸収が見られ、ポケットは近心で8mm、遠心で7mmを計測した。患者はメインテナンスを受けていたため表面上の歯肉には炎症は見られないが、時々排膿しているとのことであった。デンタルエックス線写真での骨吸収像を見ると、骨辺縁がぼんやりとしており進行中の状態であったが、それゆえEr：YAGレーザーの効果が期待できると判断した。

CASE 1-1a～c ■術前。近心に8mm、遠心に7mmのポケットがあり、インプラント体の周囲には約3mmの骨吸収を認めた。デンタルエックス線写真では骨吸収が進行中と思われる像を呈していたため、骨再生しやすいと判断した。

CASE 1-2 ■Er:YAGレーザーの照射。インプラント部の辺縁歯肉が引き締まっておりチップの挿入が難しかった。このような場合は、チップ先端から出る気泡を排出する通路を作っておかないと気腫が起こる可能性が高いので、注意が必要である。

CASE 1-3a、b ■術後3年。デンタルエックス線写真上で骨の再生が確認でき、骨辺縁も白線状になっているため安定していると判断した。しかし近心に4mm、遠心に5mmのポケットを認めたため、今後のメインテナンスでは注意が必要である。

本症例のポイント

CASE 1はEr:YAGレーザーの照射のみで治療を終えている。なぜなら**CASE 1**はインプラント辺縁周囲の骨を安定化させ、エックス線写真上で白線が確認できる状態にすることを目的としており、骨再生を目的としている症例ではないからである。

リグロス®を使用するのは、3壁性骨欠損であり、骨再生の確率が高いと予想される症例のみである。そもそも2壁性や1壁性骨欠損において本当に骨が再生するのか疑問であり、それに対してのリグロス®のコストも考慮しなければならない。

CASE 2 オッセオインテグレーションの喪失が認められる症例に対する再外科処置

[illegible]

[illegible]

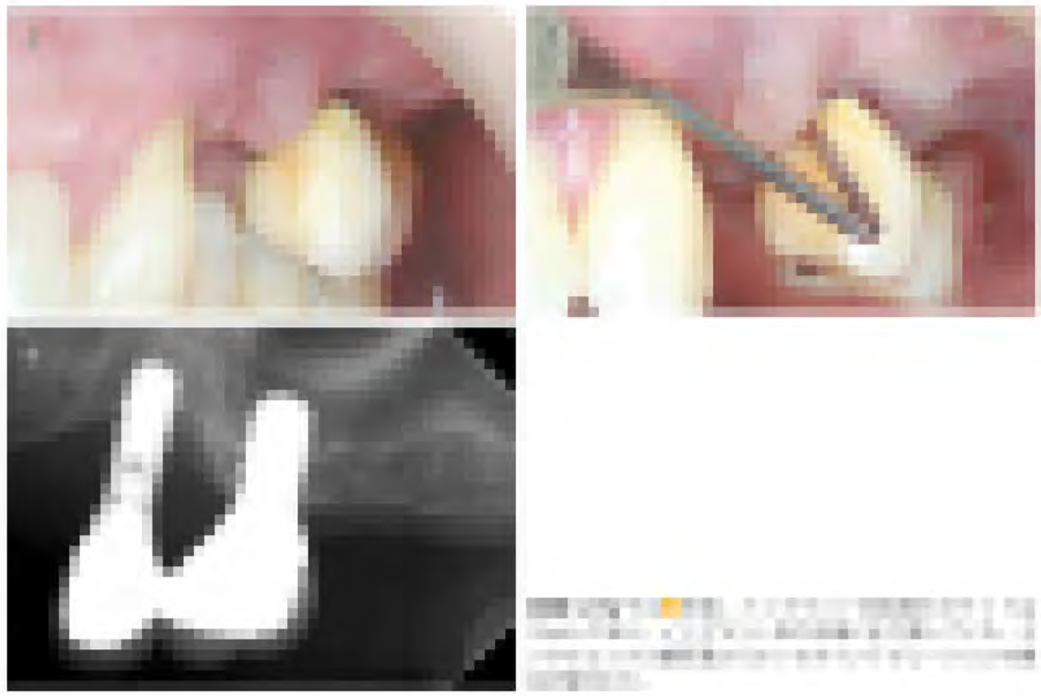

[illegible]

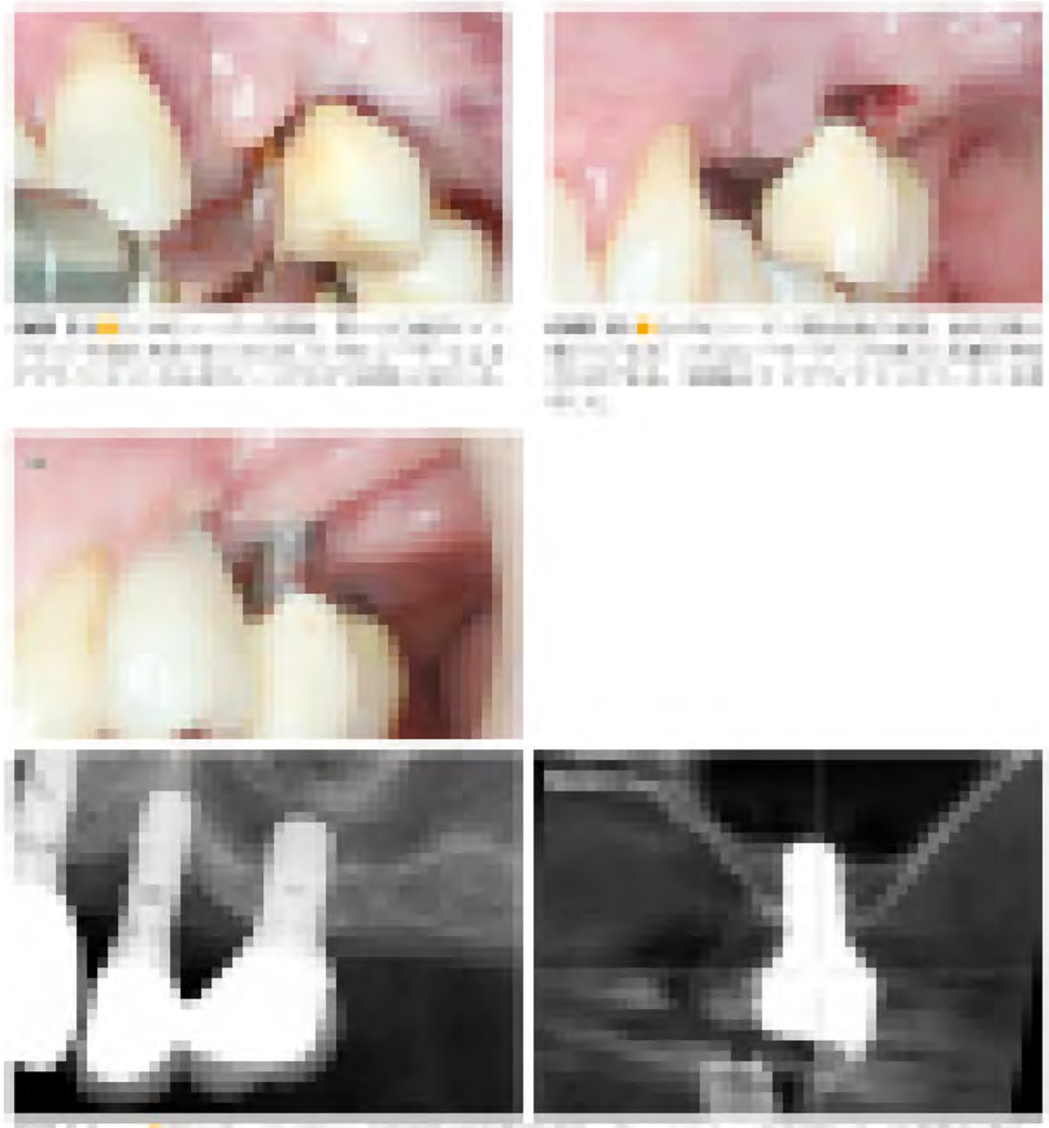

[illegible]

[illegible]

CASE 1 インプラント体周囲に8mmのポケットを認める症例に対する非外科治療

[illegible]

[illegible]

[illegible]

[illegible]

[illegible]

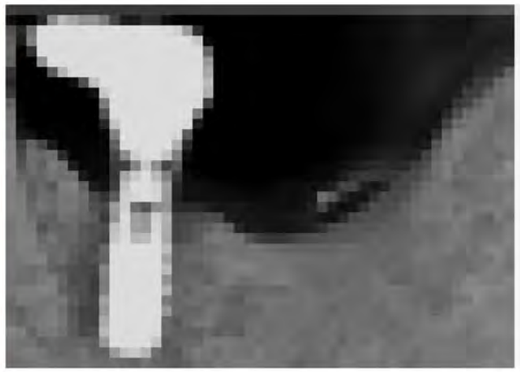

[illegible]

CASE 1

大臼歯部のインプラント周囲炎に対する外科処置 ①

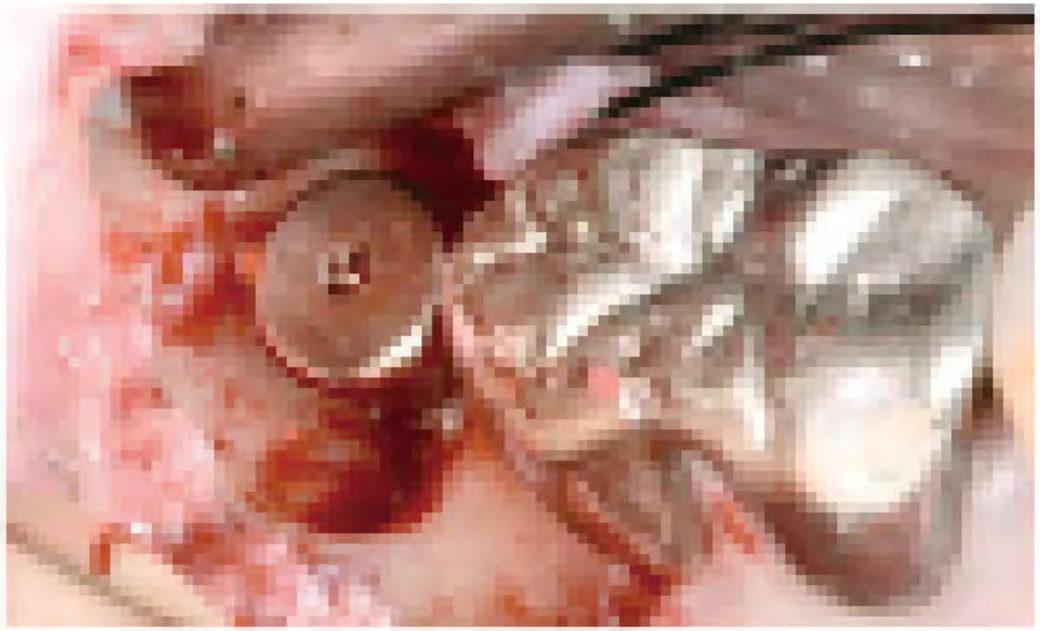

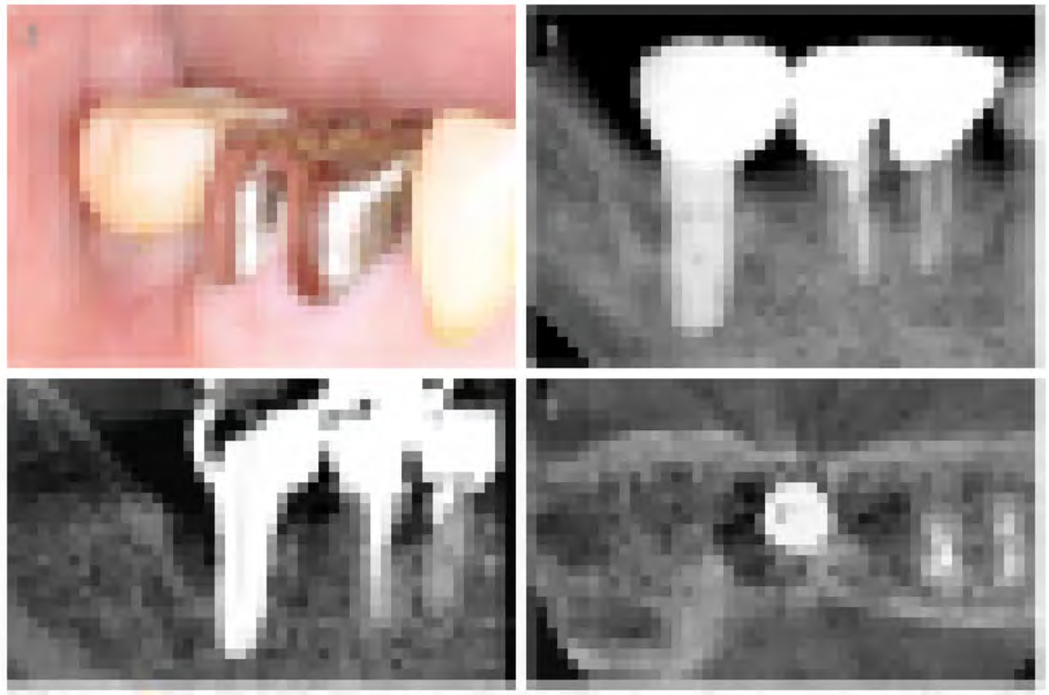



CASE 5

大臼歯部のインプラント周囲炎に対する外科処置 ② 【大臼歯部】

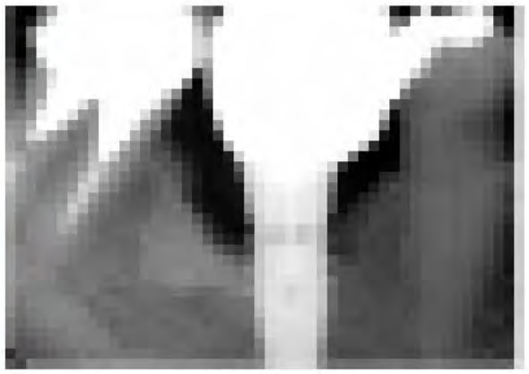



インプラント[illegible]への[illegible]

まとめ

[illegible]

[illegible]

[illegible]

[illegible]

[illegible]

[illegible]

[illegible]

[illegible]

[illegible]

[illegible]

[illegible]

[illegible]

[illegible]

[illegible]

[illegible]

[illegible]

[illegible]

[illegible]

著者紹介

原田 和彦 はらだ かずひこ
原田歯科クリニック（東京都千代田区）

放置された歯周病による抜歯に至る患者が多いことをきっかけとして、歯周病のスペシャリストを目指し研鑽を積む。
また、やむを得ず抜歯になった患者の咬合および歯列の保全を目的として1991年よりインプラント治療を導入し、現在は「歯周病とインプラントのスペシャリスト」として若手歯科医師の育成にも尽力している。

【略歴】
1982年　日本大学松戸歯学部 卒業
1984年　U. S. C 卒後研修 修了
1987年　原田歯科クリニック 開院

【所属】
- 元東京SJCD 会長
- 日本臨床歯科学会 監事

Er:YAG レーザーと FGF-2 による低侵襲再生療法
重度骨欠損からインプラント周囲炎まで

2025 年 9 月 24 日　第 1 版 第 1 刷発行

著　原田 和彦
発行人　畑 めぐみ
発行所　インターアクション株式会社
東京都町田市大蔵町 507-1
電話　070-6563-4151
FAX　042-860-3151
web　https://interaction.jp

印刷・製本　シナノ印刷株式会社

©2025　インターアクション株式会社　禁無断転載・複写
Printed in Japan　落丁本・乱丁本はお取り替えします

ISBN 978-4-909066-79-4 C3047
定価は表紙に表示しています