

その歯の保存をあきらめない エンドペリオ病変は こう治す!

著


木村 文彦

神成 貴夫

篠田 和明

和田 恵

一見、ホープレスに見える歯でもチャレンジしたい!
そのための着眼点とノウハウが本書にはあります!



日々診療をしていて、「この歯は残せるのだろうか」、「残すとしたら、どのようにアプローチしていったらいいのだろうか」と迷う症例は少なくない。

『歯周ポケットが深ければペリオ、根尖病巣があればエンド』と分けて考えてしまいがちだが、炎症の波及していく経路は同じ1本の歯のつながった組織であることを考えると、それぞれの領域は互いに影響しあっていると考えられる。

しかし、歯周ポケットが深く根尖病巣と繋がってしまっているようないわゆるエンドペリオ病変に関しては、治療の手順があまり明確化されていないのが現状である。本書は、そんなエンドペリオ病変にフォーカスを当て、普段エンドとペリオの両方に携わっている筆者らがまとめたものである。

日々の臨床のなかで、1本でも多くの歯を「保存してみよう」と思えるようなきっかけとなれば幸いである。
(序より)

A4判変形 88ページ ISBN 978-4-909066-17-6 C3047 定価(本体価格 4,800円+税)

ENDO

まずは「敵を知る」

成り立ちを正しく理解することで、
エンドペリオ病変の治療戦略が見えてくる！

Chapter 1-2
エンドペリオ病変に関する研究の歴史的経緯

歯周病の歯髓への影響がはじめて報告されたのは、1918年のTurner & Dew¹⁾によってであった。彼らは歯髓を歯周病の菌に感染し歯髓炎や歯髓壊死などの変化を併発することを報告した。その際、1963年のSeltzer⁶⁾により、歯周病によって喪失された85本の歯のうち94%に歯髓の壊死や死滅など何らかの変化が見られることが報告され(図1-1)、同様の結果が1973年のSimal & Seltzer⁷⁾、1977年のSharp⁸⁾の研究によって確認されている。しかし、一般にこれを否定する者もいる。Bergendahl⁹⁾やFetter¹⁰⁾は、自歯ラットの歯周病鼠に罹患した75本の歯では歯髓壊死が歯髓に与える影響はまったく見られなかったと報告した。また、1974年のLangland¹¹⁾によれば、歯周病で喪失された歯の歯髓の死滅でもっとも多かったのは1950年代であり、歯周病が歯髓死の主要な原因であるという仮説は歯髓病変としてではなく歯周病と見做す、誤解を招くことが明らかになっている。

POINT

- エンドペリオ病変の研究を回顧し、
- 歯周病により歯髓の壊死や死滅、萎縮、壊死などが認められるという説と歯髓病変には影響を与えないという説が存在しているという点がある。

各種 Evidence から、
エンドペリオ病変は保存にチャレンジする価値がある
ことを客観的に解説！

Chapter 1-4
Simonの分類 A
Primary Endo

Simonの分類 A
Primary Endo

Primary Endoとは、不適当補綴物のリーチによる二次感染、過度な咬合など何らかの歯髓に対する不適切なダメージにより歯髓が失活し、その炎症反応が歯髄組織や根管、根尖孔より歯根のペリオに波及しているものである(図1-2)。つまり、エンドから始まった炎症が次第に歯髓組織を巻き込み、ペリオの病変を引き起こすので、Primary Endodontic Lesions with Secondary Periodontal Involvementと見なされる。

POINT

- Primary Endoとは、
- エンドから始まった病変が次第に歯周組織を巻き込み、ペリオの病変を惹起しているもの
- 歯根中間部は骨が薄いため、あたかもペリオの根分枝病変のように見えることがある
- 歯髓が失活する原因が見つかった場合は、Primary Endoの可能性が高い

臨床的に Simon の分類を解説！
Primary Endo、Primary Perio、
True Combined の違いを理解すれば、
着目すべきポイントがわかる！

Step 2
歯髓が失活しそうな理由を
考察する

バイタルテストの結果がマイナスの場合はエンドペリオ病変と診断するわけだが、Primary Endoと診断するのか、Primary Perioと診断するのかによって、その後の治療戦略が異なる。両者を見極めるために、デンタルエックス線写真や、可能であればCT(図2-1)を精査し、歯髓が失活しそうな理由を考察することが次のステップである。失活しそうな理由が見つかった場合はPrimary Endoを疑うことができる。

一方、歯髓が失活しそうな原因が見つからず、また他の歯もペリオに罹患している場合はPrimary Perioを疑うことができる。

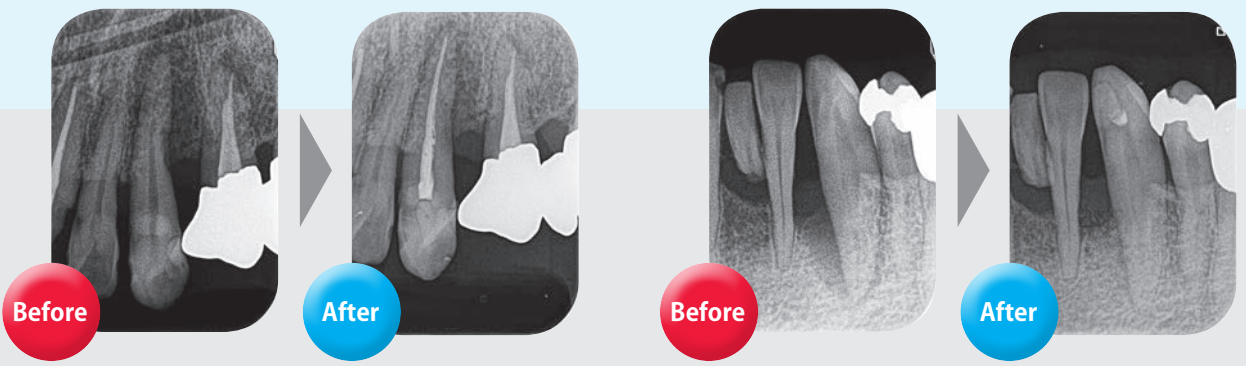
図2-1 バイタルエックス線写真は、歯髓が失活しそうな理由を考察する。CTでは破折線が見つかった例。

POINT

- 歯髓が失活しそうな理由には何が?
- 歯髓が失活しそうな原因としては、
- 歯根に近接するような深い増殖物
- 慢性的なう蝕
- 補綴物と歯質とのあいだのマイクロリーチ

などが考えられる。また、補綴物の形態がなくても知覚過敏や過度の咬合力(=74ページ参照)などによっても引き起こされることがあるので、注意を要する。

検査&治療方針決定のフローチャートを掲載！
Step を踏んで検査をしていけば、「次に何をすべきか」がわかる！



「保存に成功した臨床例」から学ぶ 「ホープレス」と診断しがちな症例への 対応法とその予後がわかる

Case 2

#36遠心根に 大きな骨吸収像を認める Primary EndoかPrimary Perio か判断の難しい症例

年齢・性別 50歳 男性
主訴 左下の歯肉が腫れている
歯科既往歴 他医療で外科的な治療を受けた経験がある
全身疾患 特記事項なし

Step 1
バイタルテストは？
EPT (-)

Step 2
失活しそうな原因は？
不適合補綴物による咬み傷があるかもしれない。

#46の診断
●程度が重篤にしている。
●咬み傷から歯肉圧入があった。
●深い咬み傷、不適合補綴物が存在する。

根管：歯髄壊死
根尖：慢性根尖性歯周炎

EPT(-)のため、
エンド治療から
行っています。

●バイタルテストの結果はEPT(-)。
●CT画像では骨を切り取らなような大きな骨吸収を認める。

フローチャートに沿った症例解説
「10本の歯」と「5つの症例」で、
エンドペリオ病変の治療の流れが
手に取るようにわかる！

Case 5

歯根破折も疑われるが、 Primary Endoだった症例

年齢・性別 41歳 女性
主訴 左上の歯肉の中の歯がぐずぐずする
歯科既往歴 プラケチズム
全身疾患 特記事項なし

4か月後、再来院
口蓋根尖部に透過像が存在
根管充填時
根管近心根に歯根膿瘍の拡大および透過像
歯槽骨の水平性吸収

#26の診断
①歯髄失活-髄腔-8mmのポケット形成か？
②歯根膿瘍-8mmのポケット形成か？
③歯根破折か？
原因は上記いずれかの可能性があるが、エックス線写真にて口蓋根尖部に透過像を認め、かつメタルポイントクラウン上からの冷刺激でも反応がなかったことから、歯髄失活の可能性が高いと診断。

慢性根尖性
歯周炎

歯根破折の可能性なども説明したうえで
Primary Endoとして治療開始

●自然膿瘍、打撃傷、咬合傷はなし。
●近心根部に環周性の8mmのポケットを計測した。

PERIO

著者紹介



木村 文彦

東京医科歯科大学卒。神奈川県横須賀市にて2つの歯科医院を開院。医療法人社団Zion理事長。【所属学会】日本歯周病学会、日本臨床歯周病学会、日本歯内療法学会、American Academy of Periodontology



神成 貴夫

東京歯科大学卒。あおぞら歯科(東京都江東区)院長。【所属学会】日本臨床歯周病学会(認定医、歯周インプラント認定医)、American Academy of Periodontology(第104回AAP JACP/JSPポスターセッション 優秀賞受賞)



篠田 和明

昭和大学卒。オハナデンタルクリニック(千葉県市川市)院長。【所属学会】日本臨床歯周病学会、日本歯周病学会、日本顕微鏡歯科学会



和田 恵

昭和大学卒。東京医科歯科大学大学院歯学博士課程修了(博士(歯学)取得)。明海大学歯学部付属明海大学病院 歯内療法科 助教【所属学会】日本歯科保存学会認定医、日本外傷歯学会認定医、日本歯内療法学会所属

CONTENTS

Front Atlas エンドペリオ病変はここまで治癒できる

Chapter 1 エンドペリオ病変はどのような疾患なのか？

- [Chapter 1-1] エンドペリオ病変とは？
- [Chapter 1-2] エンドペリオ病変に関する研究の歴史的経緯
- [Chapter 1-3] エンドペリオ病変の治癒率
- [Chapter 1-4] エンドペリオ病変の分類 (Simon の分類)
- [Chapter 1-5] 歯周病の新分類におけるエンドペリオ病変

Chapter 2 エンドペリオ病変の治療戦略

Chapter 3 症例から学ぶエンドペリオ病変の治療戦略

- [Case 1] Primary Endo、Primary Perio、True Combined の複合的な症例
- [Case 2] #36 遠心根に大きな骨吸収像を認める Primary Endo か Primary Perio か判断の難しい症例
- [Case 3] Perio が疑われたが、Primary Endo だった症例
- [Case 4] 咬合性外傷による Primary Endo が疑われる症例
- [Case 5] 歯根破折も疑われるが、Primary Endo だった症例

注文票

品名	定価	冊数
その歯の保存をあきらめない エンドペリオ病変はこう治す！	(本体価格 4,800 円+税)	



インターアクション株式会社

東京都武蔵野市境南町 2-13-1-202

TEL 070-6563-4151 FAX 042-290-2927

<http://interaction.jp>